Lane Medical Library

Aus dem Pathologischen Institut der Universität Giessen
Direktor: Professor Georg Herzog

Chronisches Magengeschwür in seiner Beziehung zum Magenkrebs

Dissertation

zur Erlangung der Doktorwürde

der Medizinischen Fakultät

der Hessischen Landes-Universität
zu Giessen

vorgelegt von

AUGUST ROTHMANN
approb. Arzt aus Üttingshof bei Bad Mergentheim

1933
Buchdruckerei Nitschkowski, Giessen

Aus dem Pathologischen Institut der Universität Giessen
Direktor: Professor Georg Herzog

Chronisches Magengeschwür in seiner Beziehung zum Magenkrebs

Dissertation

zur Erlangung der Doktorwürde

der Medizinischen Fakultät

der Hessischen Landes-Universität
zu Giessen

vorgelegt von

AUGUST ROTHMANN
approb. Arzt aus Üttingshof bei Bad Mergentheim

1933
Buchdruckerei Nitschkowski, Giessen

Gedruckt mit Genehmigung der Medizinischen Fakultät Giessen.

Über das Vorkommen und die Entstehung von Ulcuscarcinomen des Magens, d. h. Carcinombildung auf dem Boden eines chronischen Magengeschwürs oder der Narbe eines solchen, gehen die Meinungen der einzelnen Autoren, besonders bezüglich ihrer Häufigkeit, noch weit auseinander. Als allgemeine Ansicht gilt heute wohl, daß ein Carcinom auf Grund eines chronischen Ulcus entstehen kann, daß dieser Vorgang aber ein verhältnismäßig seltener ist. Verschiedene amerikanische Autoren dagegen glauben, daß 50—70% aller Magencarcinome auf der Basis eines Ulcus entstanden seien. Dies dürfte aber viel zu hoch gegriffen sein. Die Mehrzahl der Autoren gibt etwa 2—15% an. Die Diagnose Ulcuscarcinom läßt sich, wie heute allgemein anerkannt wird, nur auf Grund einer genauen histologischen Untersuchung und nicht aus der makroskopischen Ähnlichkeit mit einem typischen Ulcus pepticum herleiten. Um nun in die verschiedenen Ansichten eine einheitliche Linie zu bringen, wurden von einzelnen Autoren Forderungen aufgestellt, die erfüllt sein müssen, um eine sichere Diagnose stellen zu können. Als die wichtigsten, heute wohl allgemein anerkannten Forderungen gelten die von *Hauser* 1910 aufgestellten, nämlich: 1. „daß die Muskulatur des Geschwürsrandes steil aufgerichtet und förmlich wie einwärts gerollt ist und scharf gegen den Geschwürsgrund abschneidet" und 2., daß nur eine partielle Infiltration des Geschwürsrandes und des Geschwürsgrundes besteht; denn bei primärem Krebs mit sekundärer Geschwürsbildung müsse der ganze Geschwürsrand und der ganze Grund von Krebs durchsetzt sein; auch nur bei exquisit chronischen Ulcera könne eine krebsige Entartung eintreten. *Strohmeyer* steht im Gegensatz zu *Hauser* auf dem Standpunkt, daß das Ulcuscarcinom nur äußerst selten

vorkomme, und daß der Krebs meist zuerst da sei. Denn er weist auf Grund seiner Untersuchungen nach, daß das chronische Magengeschwür hauptsächlich durch die mechanische Reibung der Ingesta seine Form erhalte und deshalb wohl ein gleiches Ulcus auch auf einem Krebs entstehen könne. Auch kann nach ihm auf diese Art das Geschwür sogar den Krebs überholen, so daß folgendes Bild entsteht: ein chronisches Ulcus, dessen Peripherie und Geschwürsgrund nur teilweise von Krebs infiltriert sind. Auch weist *Strohmeyer* darauf hin, daß Krebs und Ulcus nebeneinander bestehen und bei ihrem weiteren Wachstum aufeinander stoßen könnten, wodurch ein primäres Ulcuscarcinom, das heißt ein Carcinom auf dem Boden eines chronischen Ulcus, vorgetäuscht würde. *Sternberg* nimmt die Merkmale *Hausers* als Richtschnur für die Diagnose; er weist aber weiter noch darauf hin, daß der Nachweis eines für chronische Ulcera typischen callösen Bindegewebes im Geschwürsgrund, sofern es frei von Krebszapfen sei oder nur wenige enthalte, sehr wertvoll für die Diagnose sei; denn bei dem Entstehen eines chronischen Ulcus auf einem Carcinom könne man sich nur schwer vorstellen, daß das derbe Bindegewebe, das sicher längere Zeit zu seiner Entstehung braucht, vollkommen frei von Krebsgewebe sein soll. Auch findet *Sternberg* bei seinen Fällen von primärem Ulcuscarcinom, d. h. Carcinom, das auf dem Boden eines chronischen Ulcus entstanden ist, hauptsächlich tubuläre Adenocarcinome und keinen Scirrhus. Die Annahme, daß am Rande ein medulläres, im Grunde aber ein scirrhöses Carcinom vorliege, sei äußerst unwahrscheinlich. So hält er das charakteristische Narbengewebe, sofern es sich nicht um ein scirrhöses Carcinom handelt, für eine wertvolle Hilfe bei der Diagnose. Andere Autoren wie *Borchardt* und *Puchert* stellten Untersuchungen über die Schleimhautverhältnisse des Magens bei Ulcus und Carcinom an. *Borchardt* lehnt es auf Grund der Ergebnisse seiner Untersuchungen ab, in zweifelhaften Fällen die übrigen Schleimhautverhältnisse des Magens zur Diagnosestellung heranzuziehen. Er findet wohl meistens bei Krebs eine über den ganzen Magen verbreitete chronische atrophische Gastritis, beim Ulcus im Antrumgebiet fast immer eine akute oder subakute Gastritis, während im Fundus die Schleimhaut ein sehr verschiedenes Verhalten zeigt. Bei seinen Ulcuscarcinomen findet er dagegen ein so verschiedenes Verhalten der Magenschleimhaut, daß er ein Heranziehen dieser Verhältnisse zur Stellung der Diagnose Ulcuscarcinom in zweifelhaften Fällen nicht für möglich hält. Auch die Art des Carcinoms gibt keinen Anhalt für die Diagnose. *Puchert* dagegen, der ein ziemlich umfangreiches Material untersucht hat, kommt zu dem Ergebnis, daß bei Krebs die gesamte Magenschleimhaut, sowohl im Antrum wie im Fundus, gleichmäßig von einer chronischen Gastritis, und zwar der atrophischen Form ergriffen ist; beim Ulcus dagegen zeige nur das Antrum eine subakute Gastritis,

während der Fundus entweder völlig oder fast völlig frei von gastritischen Veränderungen ist, wodurch auch erklärt wäre, daß beim Ulcus freie HCl im Magensaft vorhanden ist, während sie beim Carcinom fehlt. *Puchert* hält weniger die Form als die Ausbreitung der Gastritis für typisch; so könne wohl bis zu einem gewissen Grade eine Carcinom- und eine Ulcusgastritis unterschieden werden. In Fällen von Magenkrebs, bei denen eine fast normale Fundalschleimhaut gefunden wird, hält er es für höchst wahrscheinlich, daß es sich um ein Carcinom, das im Anschluß an ein chronisches Ulcus oder ein Papillom der Magenschleimhaut entstanden ist, handelt. Hierdurch wäre dann auch das Vorhandensein der freien HCl im Magensaft bei manchen Carcinomen erklärt. *Orator* unterscheidet gleich *Puchert* eine Carcinom- von einer Ulcusgastritis, und zwar auch hauptsächlich hinsichtlich des Ergriffenseins der Fundalschleimhaut. In Fällen, bei denen keine oder nur geringe Veränderungen im Fundus des Magens gefunden werden, hält er es für erwiesen, daß es sich um ein Carcinom handelt, das im Anschluß an ein chronisches Ulcus entstanden ist. Auf Grund seiner Untersuchungen kommt *Orator* außerdem zu dem Ergebnis, daß besonders die präpylorischen Ulcera peptica zur malignen Degeneration neigen; die präpylorische Schleimhaut neige ja auch besonders zu Metaplasien und atypischen Regenerationen, die Ulcera der Pars media der kleinen Kurvatur entarten in viel geringerem Prozentsatz krebsig. Auch das für Ulcera peptica typische callöse Bindegewebe im Geschwürsgrund und in der angrenzenden Submucosa und Subserosa sei nach *Orator* ein guter Anhaltspunkt, wenn es sich nicht gerade um ein scirrhöses Carcinom mit ausgedehnter Bindegewebsbildung handele; ähnlich verhalte es sich mit der Muskulatur. Für das chronische Ulcus sei der Defekt in der Muskulatur des Magens, sowie die steil aufgerichteten oder eingerollten und scharf gegen den Geschwürsgrund abschneidenden Ränder typisch. Ein primäres Carcinom würde die Muskulatur infiltrieren und die einzelnen Bündel aufsplittern, aber es würde sie nicht zerstören. *Orator* hält ferner auch für wahrscheinlich, daß viele beginnende Ulcuscarcinome nicht erkannt werden, da die Ränder der betreffenden callösen Ulcera nicht eingehend genug untersucht werden, und da der Krebs ja oft noch sehr klein ist. Bezüglich der Häufigkeit des Vorkommens glaubt er, daß 10—15% aller Carcinome die Folgeerscheinung chronischer Geschwüre sind. Bezüglich der Lokalisation kommt er auf Grund seiner Untersuchungsergebnisse zu der Annahme, daß besonders die präpylorischen Geschwüre, und zwar in über 30% der untersuchten Ulcera, die Geschwüre der Pars media der kleinen Kurvatur dagegen nur in etwa 2% maligne entarten. Auch *Aschoff* hält neuerdings das primäre Ulcuscarcinom nicht mehr für so ganz selten. Besonders erwähnt er, daß der narbige Geschwürsgrund entgegen

seiner eigenen früheren Ansicht auffallend schnell von den Krebswucherungen durchdrungen wird, so daß man wohl die völlige krebsige Umwandlung eines länger bestehenden chronischen Ulcus in Betracht ziehen muß. *Konjetzny* und *Peyser* stehen bezüglich der Seltenheit der primären Ulcuscarcinome und der Wahrscheinlichkeit, daß ein chronisches Ulcus ein Carcinom überholen könne, auf dem gleichen Standpunkt wie *Strohmeyer*.

Abb. 1. *M, M* = Enden der Muskulatur nach den Geschwürsrändern zu; *n S, n S* = Enden der normalen Schleimhaut an den Geschwürsrändern; *K, K* = von den Schleimhautenden ausgehende Krebswucherungen, die in die Submucosa und am rechten Rande auch in die Muskulatur eingedrungen sind; *L* = Lymphknoten, der adematöse Krebswucherungen zeigt; *Gr, Gr, Gr* = Geschwürsgrund vollkommen frei von Krebswucherungen. Vergrößerung 1 : 3,5; bei der Reproduktion auf $^2/_3$ verkleinert!

Im folgenden möchte ich 5 Fälle von primären Ulcuscarcinomen, die im Pathologischen Institut der Hessischen Landesuniversität zu Gießen zur Beobachtung kamen, beschreiben.

1. Fall. 49jähriger Landwirt. Seit $2^1/_2$ Monaten Schmerzen in der Magengegend mit Erbrechen. Auf Diät Besserung. In letzter Zeit stärkere Schmerzen nach Nahrungsaufnahme. Kachexie. Probefrühstück: Freie HCl +9; Gesamt. +19. Röntgenologisch: Dicht vor dem Pylorus an der kleinen Kurvatur eine Ulcusnische. Probelaparotomie zeigt Ascites und Lebermetastasen. Magen auf der Unterlage nicht verschieblich. Exitus letalis am 16. II. 1932.

Sektion am 17. II. 1932 (L.N. 64/32). — *Pathologisch-anatomische Diagnose:* Befund nach frischer Laparotomie im Oberbauch (Probelaparotomie). Tellerförmiges, carcinomatös entartetes, pylorusnahes, chronisches Ulcus an der Hinter-

wand des Magens. Kleinere Tumormetastasen in den perigastrischen Lymphknoten. Ausgedehnte, weitgehend erweichte Carcinommetastasen in den periaortalen Lymphknoten, besonders im Bereiche des Oberbauches und des Aortenbogens. Carcinomatöse Lymphangitis der Lungen. Geschwulstmetastasen in der Leber und in der linken Niere. Ältere Thrombose der Vena lienalis. Braune Atrophie der Herzmuskulatur. Geringe Atherosklerose der Hirnbasisarterien. Rechtsseitige alte Pleuraverwachsungen. Anthrakose der tracheobronchialen Lymphknoten.

Auszug aus dem Sektionsprotokoll: An der Innenfläche der Magenhinterwand findet sich in Pylorusnähe eine etwa dreimarkstückgroße, tellerförmige Vertiefung, deren Ränder leicht aufgeworfen und verhärtet sind, deren Grund schmierig belegt und frei von Schleimhaut ist.

Zur mikroskopischen Untersuchung wurden große Übersichtsschnitte, die quer durch das Ulcus gehen, angelegt. An beiden Geschwürsrändern (Abb. 1) finden sich, von den Enden der Schleimhaut ausgehend, unregelmäßige, teils schlauch-, teils zapfenförmige Wucherungen aus großen epithelialen, stark färbbaren Zellen. Diese Wucherungen dringen in die Submucosa und auf der rechten Seite in die Muskulatur vor. In den Zapfen ist es stellenweise zu Nekrosen gekommen. Man kann stellenweise noch deutlich die carcinomatöse Umwandlung in der Schleimhaut an den Drüsen erkennen. An einem Teil der Schnitte sieht man in einem kleinen im tieferen Geschwürsgrund eingeschlossenen Lymphknoten (siehe Abb. 1) einige meist schlauchförmige Wucherungen aus großen stark färbbaren epithelialen Zellen. Der übrige Geschwürsgrund ist an den Schnitten frei von krebsigen Wucherungen, er wird gebildet von einem kernarmen callösen Bindegewebe. An der Innenfläche des Grundes findet sich eine schmale Schicht, die aus nekrotischem Gewebe besteht, von Fibrin überzogen und von Leukocyten durchsetzt ist. Die Magenmuskulatur endet am Rande des Geschwürsgrundes, ist steil aufwärts gerichtet und schneidet mit ihrer äußeren Lage scharf gegen den übrigen Geschwürsgrund ab (siehe Abb. 1).

2. Fall. 62jähriger Oberheizer. Vater gestorben mit 68 Jahren an Magenblutung. 1912 Magenbeschwerden, saures Erbrechen, soll zuviel „Säure" gehabt haben, nach 1 Jahr wieder gesund. Ende Dezember 1931 Schmerzen in der Magengegend nach dem Essen, saures Aufstoßen und Erbrechen von gelblichweißem Schleim. In letzter Zeit Beschwerden stärker, auch Speisen erbrochen. Stuhl zuletzt immer fest und schwarz. Seit 2—3 Tagen Erbrochenes kaffeesatzartig. Starke Gewichtsabnahme. 9. V. 1932 Medizinische Klinik. Druckschmerz in der Nabelgegend, Magenplätschern. Probefrühstück: freie HCl +28, Gesamt. +45; sang. pos., Milchsäure neg. Röntgenbefund: Stärkste Flüssigkeitsansammlung. Bei Kompression deutlich Aussparung. Auf Serienaufnahmen in der Antrumgegend eine Reihe von fingerförmigen Impressionen, jedesmal absolut gleich. Demnach ist an der Diagnose Carcinom nicht mehr zu zweifeln. Nach 2 Stunden noch fast der ganze Brei im Magen. 12. V. 1932 Chirurgische Klinik. 14. V. 1932. Operation, vordere Gastroenterostomie. 31. V. 1932. Exitus letalis.

Sektion am 1. VI. 1932 (L.N. 202/32). — *Pathologisch-anatomische Diagnose:* Befund nach älterer vorderer Gastroenterostomie mit Braunscher Anastomose und Tamponade der Operationswunde. Umschriebenes scirrhöses Magencarcinom (ex ulcere ortum) der Pars pylorica mit Arrosion der Arteria gastrica sinistra. Stark blutiger Inhalt im ganzen Darm. Alte peritoneale Verwachsungen im Oberbauch; ältere fibrinöse Verklebungen im Operationsgebiet. Katarrhalische Tracheobronchitis. Chronische Pneumonie des rechten Mittel- und Unterlappens mit Absceßbildungen. Alte anthrakotisch indurierende Tuberkulose des rechten Lungenoberlappens. Vikariierendes Emphysem der linken Lunge. Ausgedehnte alte beiderseitige Pleuraverwachsungen mit Schwartenbildungen und rechts-

seitiger ödematöser Flüssigkeitsansammlung. Dilatation des rechten Herzventrikels. Hämorrhagisch-eitrige Entzündung der Harnblasenschleimhaut. Muskuläre Hypertrophie der Harnblasenwand mit Divertikelbildungen. Beiderseitige indirekte Leistenhernie.

Auszug aus dem Sektionsprotokoll: Der Magen zeigt reichlich Verwachsungen und Verklebungen mit den ihn umgebenden Organen, er ist fest mit dem Pankreas verwachsen. An der Vorderseite findet sich eine Gastroenterostomie. Der Magen enthält etwa 250 ccm graubraunen Speisebreies. Auf der Innenfläche findet sich dicht oberhalb des Pylorus ein 6 cm langer und $7^1/_2$ cm breiter Defekt in der Schleimhaut. Dieser läßt nur in der Gegend der großen Kurvatur eine schmale

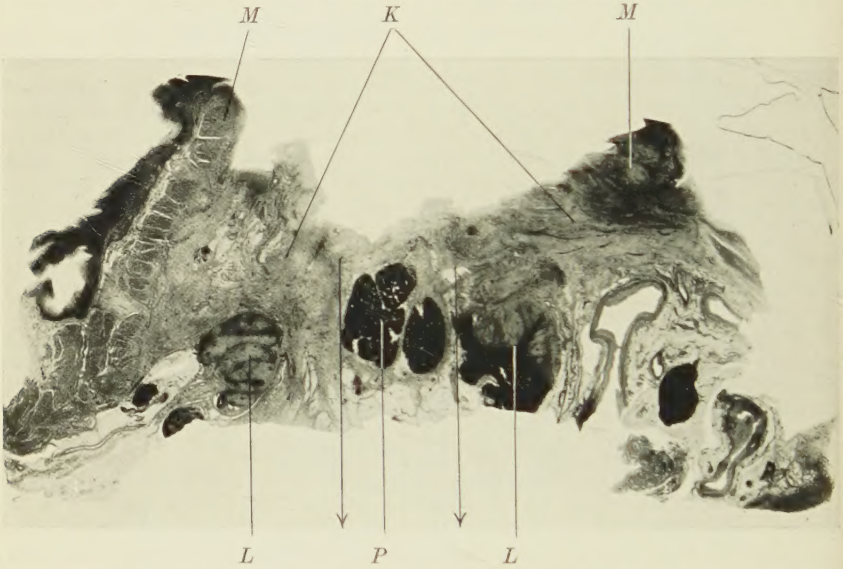

Abb. 2a. Abb. 2a und 2b sind dem gleichen Geschwür entnommen und liegen parallel. Abb. 2a liegt ziemlich nahe der seitlichen Grenze des Geschwürs, Abb. 2b etwa $1^1/_2$ cm von Abb. 2a entfernt, sie entstammt etwa der Mitte des Geschwürs. *M*, *M* = Enden der Muskulatur in den Geschwürsrändern; *K*, *K* = von Krebs durchsetzte Randpartien des Geschwürs, die wegen der erwähnten Lage nahe der Geschwürsgrenze nicht rein quer, sondern mehr längs getroffen sind; ↓↓ = der zwischen den 2 Pfeilen liegende Abschnitt des Geschwürsgrundes ist vollkommen frei von Krebs; *L*, *L* = Lymphknoten, in die Krebswucherungen eingedrungen sind; *P* = Pankreas. Vergr. 1 : 2.

Brücke noch erhaltener Schleimhaut frei. Die Ränder dieses Geschwürs sind verdickt und besonders nach dem Pylorus wallartig erhaben, sie fühlen sich derb an. Der Geschwürsgrund ist ziemlich glatt, er zeigt die Perforation einer größeren Arterie (Arteria gastrica sinistra). Stellenweise finden sich im Geschwürsgrund braunrote Auflagerungen. Die (krebsige) Verdickung beschränkt sich auf den Rand des Geschwüres und greift nicht auf die übrige Magenwand über. Die übrige Schleimhaut zeigt keine Besonderheiten.

Zur mikroskopischen Untersuchung wurden aus 2 Stellen Übersichtsschnitte durch das Ulcus in der Längsrichtung des Magens angefertigt. Die erste liegt mehr nach dem seitlichen Rande des Geschwüres, die zweite geht etwa durch die Mitte des Geschwüres. Auf Schnitten der ersten Stelle (siehe Abb. 2a) sieht man am kardiawärts gerichteten Rand die Muskulatur steil aufgerichtet, nach dem Pylorus zu wie eingerollt, beide Muskelenden schneiden scharf gegen den

Geschwürsgrund zu ab. Der Grund selbst wird gebildet von fibrösem Bindegewebe, dessen oberste Schicht nekrotisch geworden ist. Von beiden Schleimhauträndern her dringen kürzere und längere strangförmige epitheliale kleinzellige Wucherungen, zwischen denen sich reichlich fibrilläres Bindegewebe befindet, in die Submucosa, die Muskulatur und in die am Rande gelegenen Bezirke des Geschwürsgrundes ein. Diese krebsig durchwucherten Stellen des Grundes sehen auf diesem Schnitt sehr breit aus, da er durch den seitlichen Rand des Geschwüres geführt ist und diese Stellen dadurch mehr längs getroffen sind. Die Mitte des Grundes (siehe Abb. 2a ↓↓) ist frei von krebsigen Wucherungen. Stellenweise kann man im Bereiche der Schleimhauträndern den Übergang in carcinomatöse

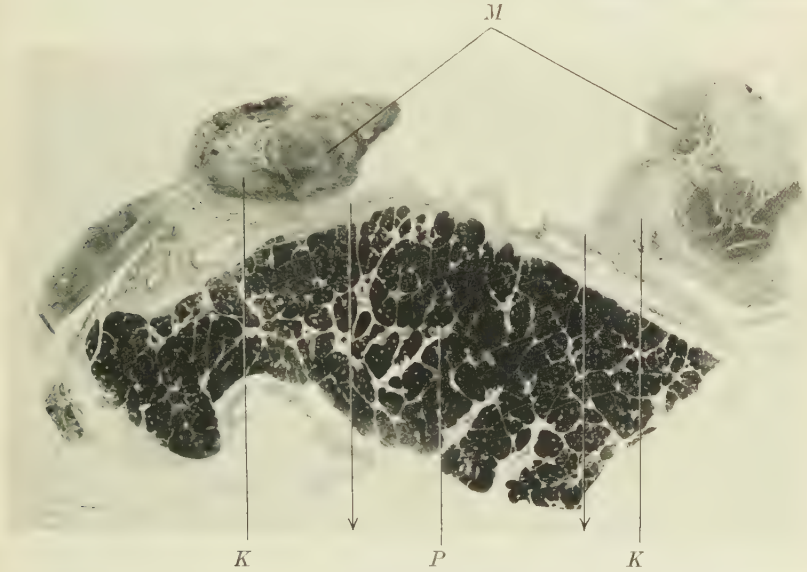

Abb. 2b. *M, M* = Enden der Muskulatur in den Geschwürsrändern; *K, K* = Krebswucherungen; ↓↓ = zwischen den Pfeilen von Krebs vollkommen freier Geschwürsgrund; *P* = Pankreas. Vergr. 1:2.

Wucherungen erkennen. An dem Schnitt aus der zweiten Stelle (siehe Abb. 2b), der aus der Mitte des Ulcus stammt und besonders klar die Genese erkennen läßt, ist der Grund vollkommen frei von Krebs (siehe Abb. 2b ↓↓). Der Geschwürsgrund ist hier fest mit dem Pankreas verwachsen. Die Ränder zeigen im übrigen ein ähnliches Bild wie der erste Schnitt.

3. Fall. 39jähriger Landwirt. Vor 2 Jahren Beschwerden in der Magengegend, es soll damals zuviel Magensäure festgestellt worden sein. Vor einem Jahr wiederum Magenbeschwerden, die sich wieder besserten. Seit etwa 6 Wochen stärker auftretende Beschwerden, hat Blut erbrochen. In letzter Zeit starke Gewichtsabnahme. Probefrühstück: in der Medizinischen Poliklinik: freie HCl + 22, Gesamt. + 28. Bekommt den Rat zur Kliniksbehandlung. 28. VII. 1932 Chirurgische Klinik. 4. VIII. 1932 Probelaparotomie ergibt inoperables Magencarcinom. Seit 14. VIII. 1932 Amaurose. 19. VIII. 1932 Exitus letalis.

Sektion am 20. VIII. 1932 (L.N. 324/32). *Pathologisch-anatomische Diagnose:* Umschriebenes scirrhöses Carcinom des Magens an der kleinen Kurvatur mit Geschwürsbildung und Perforation im Geschwürsgrund. Diffuse carcinomatöse

Peritonitis besonders des Zwerchfelles und Mesenteriums. Pleuritis diaphragmatica carcinomatosa dextra. Chronisch-substantielles Lungenemphysem beider Lungen. Katarrhalische Tracheobronchitis. Lungenödem. Stauung der Leber und der Nieren. Dilatation der rechten Herzkammer.

Auszug aus dem Sektionsprotokoll: Der Magen ist etwas vergrößert. An der kleinen Kurvatur fühlt man eine kleinapfelgroße, derbe Geschwulst. Von außen zeigt sich im Bereiche dieser Geschwulst ein etwa halbpfennigstuckgroßes rundes Loch in der Magenwand, das vom linken Leberlappen bedeckt wird. In der Umgebung dieses Loches finden sich keinerlei fibrinöse Auflagerungen. Am aufgeschnittenen Magen tritt an der kleinen Kurvatur eine an der Innenfläche im ganzen etwa fünfmarkstuckgroße Geschwulst mit einem zentral trichterförmig eingezogenen Geschwürsgrund und derbem wallartigem Rand hervor. Diese Ge-

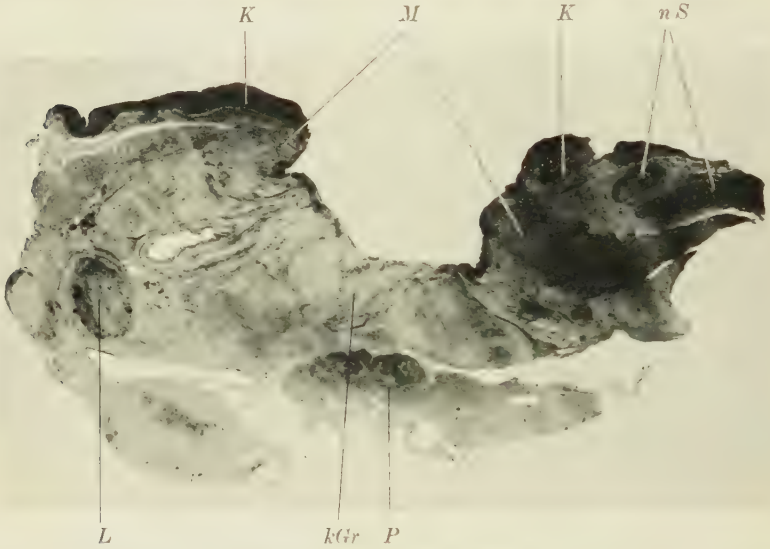

Abb. 3. *M, M* = Enden der Muskulatur in den Geschwürsrändern; *K, K* = krebsig degenerierte Schleimhautränder; *kGr* = krebsig infiltrierter Geschwürsgrund; *nS* = schräg geschnittene normale Schleimhaut; *L* = Lymphknoten; *P* = Pankreas. Vergr. 1 : 2.

schwulst ist ziemlich scharf umschrieben. Im Grunde des Trichters findet man das oben beschriebene Loch.

Bei der mikroskopischen Untersuchung eines Übersichtsschnittes durch das Geschwür (siehe Abb. 3) ist die Muskulatur an beiden Seiten etwas nach aufwärts gerichtet und schneidet scharf an den Rändern des Geschwüres ab. An beiden Rändern finden sich, von der Schleimhaut ausgehend, epitheliale, im allgemeinen schmal-strangförmige Wucherungen, die in die Submucosa eindringen und die Muskulatur durchsetzen. Im Geschwürsgrunde verbreiten sich ebenfalls überall diese strangförmigen epithelialen Wucherungen, zwischen denen das Bindegewebe stark vermehrt und besonders stellenweise stark rundzellig infiltriert ist. Auch hier erkennt man an der Schleimhaut stellenweise die carcinomatöse Umwandlung der Drüsen.

I. Fall. 56jähriger Landwirt. Familienanamnese o. B. Hatte schon während des Krieges mehrfach Magenbeschwerden. Seit $1^1/_2$ Jahren treten Magen-

beschwerden wesentlich stärker auf. Zeitweise starke Schmerzen in der Magengegend, unabhängig vom Essen. Zeitweise Aufstoßen, kein Erbrechen. Auf hausärztliche Behandlung keine Besserung. In letzter Zeit wesentliche Verschlechterung. Starke Obstipation. In den letzten 3 Wochen 20 Pfund Gewichtsabnahme. In den letzten 4 Tagen kaffeesatzartiges Erbrechen. 13. VIII. 1932 Medizinische Klinik. Unter dem linken Rippenbogen ein handtellergroßer, wenig verschieblicher, grobhöckerig imponierender Tumor, der stark druckschmerzhaft ist. Probefrühstück: freie HCl + 20, Gesamt. + 28. Röntgenbefund: Starke Flüssigkeitsansammlung. Riesenfüllungsdefekt in der Antrumgegend. Verdacht auf ein ausgedehntes vor dem Pylorus sitzendes Carcinom. Verlegung in die Chirurgische

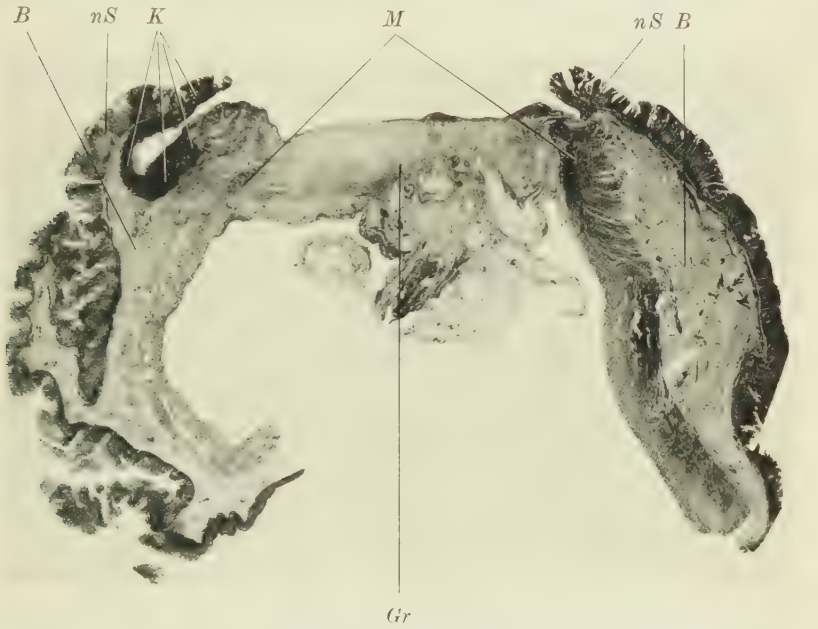

Abb. 4. *M*, *M* = Enden der Muskulatur in den Geschwürsrändern; *nS*, *nS* = normale Schleimhaut; *K* = die Krebswucherungen sind nur hier nachweisbar; sie greifen, infolge der dunklen Färbung im Bilde genau abgrenzbar, auf Submucosa und in geringem Grade auf denRand des Geschwürs über; *Gr* = Geschwürsgrund völlig krebsfrei; *B*, *B* = krebsfreies callöses Bindegewebe in der Submucosa. Vergr. 1 : 1,7.

Klinik. Operation am 18. VIII. 1932 Magenresektion nach Billroth I. Patient wird 20 Tage nach der Operation geheilt entlassen.

Das dem Pathologischen Institut zugesandte makroskopische Präparat (J.-Nr. 567/32) zeigt ein dicht vor dem Pylorus sitzendes, über fünfmarkstückgroßes callöses Ulcus; der Grund saß, wie die Chirurgische Klinik mitteilte, unmittelbar dem Pankreas auf.

Bei der mikroskopischen Untersuchung eines Übersichtsschnittes durch das Geschwür (siehe Abb. 4) wird der Grund gebildet von einem fibrös callösen kernarmen Bindegewebe. Infolge der Fixierung sind die sich an das Ulcus anschließenden seitlichen Wandpartien nach unten gebogen. Die Muskulatur fehlt im Geschwürsgrund völlig, an den Rändern ist sie steil aufgerichtet und schneidet scharf gegen den Grund ab. In der einen Ecke des Geschwürs finden sich, von der Schleim-

haut auf die Submucosa übergreifend. Zellwucherungen aus polygonalen Elementen, die einen epithelialen Eindruck machen und nach Art des medullären Krebses dicke Zapfen und zum Teil auch breite Komplexe bilden; die Krebswucherungen greifen etwas auf den Geschwürsgrund über. Die Ausdehnung der krebsigen Wucherungen ist noch ganz gering, an der mikroskopischen Photographie durch die dunkle Farbe deutlich in ihrer Begrenzung wahrnehmbar. Diagnose: Ulcus callosum ventriculi mit umschriebener carcinomatöser Degeneration.

5. Fall. 38jähriger Hüttenarbeiter. Mutter gestorben an Magencarcinom. 1919 Schmerzen im Oberbauch. 1923 zur Magenbeobachtung in der Medizinischen Klinik, kein krankhafter Befund. 1926 öfters starkes Erbrechen. 29. XI. 1927

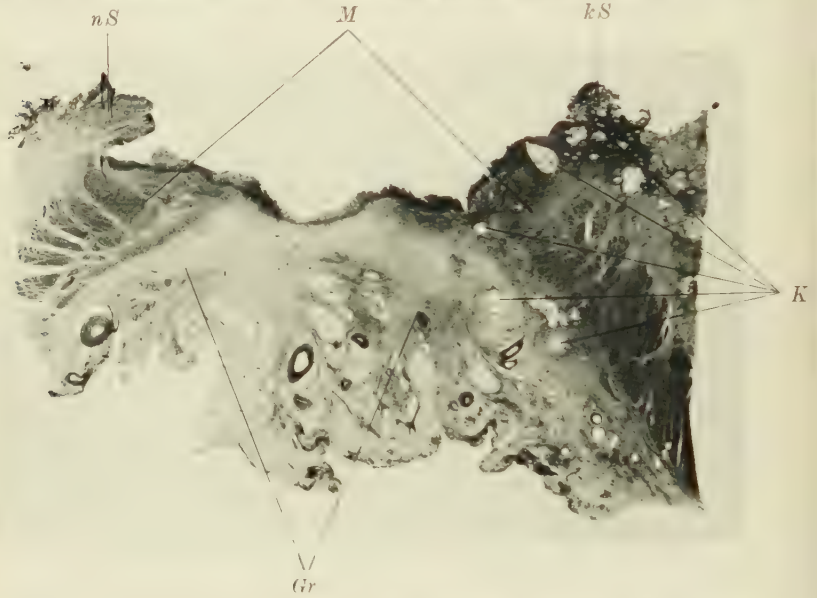

Abb. 5a. Abb. 5a und 5b stammen von dem gleichen Geschwür und liegen parallel zueinander. Abb. 5a entstammt der schon makroskopisch mehr callösen Ulcuspartie. *M, M* = Enden der Muskulatur im Geschwürsgrund; *nS* = Ende der normalen Schleimhaut am Geschwürsrand; *kS* = krebsig degenerierte Schleimhaut; *K, K* = Krebswucherungen, die nur von der Schleimhaut des rechten Geschwürsrandes aus in die Submucosa und stellenweise durch die Muskulatur in den rechten seitlichen Abschnitt des Geschwürsgrundes vorgedrungen sind. Der übrige Geschwürsgrund (*Gr, Gr*) und der linke seitliche Geschwürsrand samt dem linken Schleimhautrand sind frei von jeder Krebswucherung. Vergr. 1 : 3,6.

wieder wegen Magenbeschwerden in der Medizinischen Klinik. Probefrühstück: freie HCl +36; Gesamt. +47. Röntgenbefund: 1. XII. 1927. Nische an der kleinen Kurvatur zu sehen. Bergsche Aufnahmen: Nische auf allen 4 Aufnahmen sichtbar. $2^1/_2$ Stunden nachher faustgroßer Rückstand im Magen. Nische nicht mehr sichtbar. Anschließend Ulcuskur. Röntgenbefund am 6. I. 1928: Von einer Nische ist heute bei bester Adaption nichts mehr zu erkennen. Magenform unverändert. $2^1/_2$ Stunden nachher ist der Magen leer. In letzter Zeit wieder Magenbeschwerden, wird in die Chirurgische Klinik eingewiesen. Fraktionierte Magenausheberung. Freie HCl + 14; Gesamt. + 20; steigt bis freie HCl +20; Gesamt. +40, fällt dann wieder ab. 22. IX. 1932. Operation, Resektion nach Billroth I. 12 Tage nach der Operation geheilt entlassen.

Das dem Pathologischen Institut übersandte makroskopische Präparat (J.-Nr. 652/32) zeigt an der kleinen Kurvatur eine an der Innenfläche im ganzen etwa fünfmarkstückgroße scharf umschriebene Geschwulst, die exzentrisch ein etwa markstückgroßes Geschwür zeigt. Die übrigen Magenabschnitte zeigen keine Veränderungen.

Zur mikroskopischen Untersuchung wurden von 2 Stellen Schnitte angefertigt. Die 1. Stelle geht quer durch das Ulcus, die 2. durch den verdickten Rand. Auf Schnitten der 1. Stelle (siehe Abb. 5a) ist die Muskulatur steil aufwärts gerichtet und schneidet beiderseits scharf gegen den Geschwürsgrund bzw. in den Geschwürsrändern ab. Von dem einen Rande her (im Bilde rechts) dringen, von der Schleimhaut nachweislich ausgehend, epitheliale, zum Teil mit stärkerer Schleimbildung einhergehende Wucherungen in die Submucosa vor. Die Krebsnester bilden zum Teil kleine Schleimseen, die nur noch einige isolierte rundzellige Krebszellen enthalten. Vereinzelt sind solche Wucherungen durch die

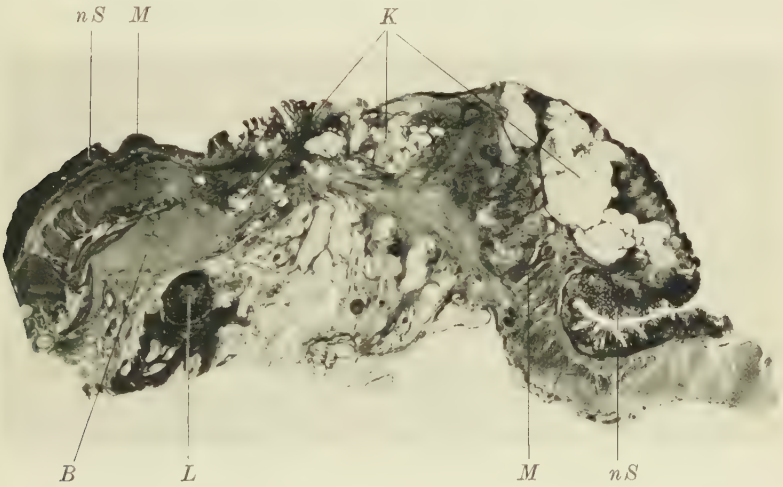

Abb. 5b. Abb. 5b ist etwa 2 cm von Abb. 5a entfernt. M, M = Enden der Muskulatur; nS, nS = normale Schleimhaut; K = gallertig entartete Krebswucherungen, die von der rechten Schleimhautseite her nach links vordringen (vgl. Abb. 5a); B = callöses subseröses krebsfreies Bindegewebe; L = Lymphknoten (frei von Krebswucherungen). Vergr. 1 : 2,5.

Muskulatur bis in die Randpartien des Geschwürsgrundes eingedrungen (siehe Abb. 5a). Der übrige Geschwürsgrund sowie der gegenüberliegende Rand, auch der gegenüberliegende Schleimhautrand ist vollkommen frei von Krebs (siehe Abb. 5a). Der Geschwürsgrund wird von callösem Bindegewebe gebildet, eine schmale innerste Schicht ist nekrotisch, von etwas Fibrin überzogen und stark mit Leukocyten durchsetzt. Auf Schnitten aus der 2. Stelle (siehe Abb. 5b) findet man kein Geschwür. Die Muskulatur fehlt eine Strecke weit und ist durch callöses Bindegewebe ersetzt. Von dem Schleimhautrande der einen Seite (im Bilde rechts) (entsprechend den Schnitten der 1. Stelle) dringen dieselben Krebswucherungen, wie oben beschrieben, in die Submucosa, die Muskulatur und auch in das narbige Bindegewebe zwischen der Muskulatur ein. Die von Krebs freie Seite zeigt eine bindegewebig verdickte Submucosa und Subserosa. Diagnose: Beginnendes Gallertcarcinom des Magens, das am Rande eines alten callösen, teilweise vernarbten Ulcus entstanden ist.

Allgemein sei der epikritischen Betrachtung der Fälle vorausgeschickt, daß, abgesehen von Ulcus und Carcinom, Untersuchungen über die Verhältnisse der übrigen Magenschleimhaut nicht angestellt worden sind. Aber da in keinem der angeführten Fälle, kurz vor ihrer mikroskopischen Untersuchung, die freie Salzsäure im Magensaft gefehlt hat, sondern in normaler Menge vorhanden oder etwas erhöht war, so kann man wohl erwarten, daß die Schleimhaut des Magens ziemlich intakt gewesen sein muß. Jedenfalls läßt sich mit ziemlicher Sicherheit annehmen, daß keine atrophische Gastritis im Fundus vorlag, wie sie nach *Orator* und *Puchert* für das primäre Carcinom typisch ist.

Und nun zu den einzelnen Fällen selbst. Vollkommen eindeutig und klar liegt der Fall 4 (siehe Abb. 4). Es sind hier alle Forderungen, die zur Diagnose Ulcuscarcinom gestellt werden können, restlos erfüllt. Die Muskulatur und der Geschwürsgrund zeigen ein für ein Ulcus pepticum typisches Verhalten. In einer Ecke liegt ein kleines Carcinom von medullärem Bau, das bis in die Submucosa eingedrungen ist. Ebenfalls eindeutig liegen die Verhältnisse bei Fall 5 (Abb. 5a und b). Hier hatte der Patient 4 Jahre vorher klinisch und röntgenologisch ein Ulcus ventriculi in der Antrumgegend, das auf eine Ulcuskur hin wenigstens teilweise abheilte. Auf dem Boden dieses alten, teilweise abgeheilten Ulcus kam es zur Krebsentwicklung. Die Muskulatur des Magens weist einen typischen Defekt auf, der durch fibrös-callöses Bindegewebe ersetzt ist. Von der einen Seite der Schleimhaut geht ein Gallertkrebs aus, der in das Narbengewebe sowie in einen Teil der Muskulatur eingedrungen ist, während die andere Seite in allen Schichten der Magenwand und der größte Teil des Grundes vollkommen frei von Krebs ist. Daß in diesem Falle der Krebs erst sekundär entstanden ist, untersteht wohl kaum einem Zweifel. Denn in einem Gallertkrebs könnte man sich eine so ausgedehnte Narbenbildung, insbesondere eine derartige Muskelnarbe, auf eine andere Weise nicht gut entstanden denken. Der Krebs hätte wohl auch, wenn er primär dagewesen wäre, in dieser Zeit längst zum Tode geführt, denn das Ulcus bestand klinisch sicher schon seit gut 4 Jahren. Bei diesen beiden Fällen handelt es sich um noch ganz junge Stadien der Krebsentwicklung. Beide Patienten wurden auch nach der Operation als geheilt entlassen. In Fall 1 nun handelt es sich um ein ziemlich weit fortgeschrittenes, teils schlauchförmig, teils in soliden Zapfen wachsendes Carcinom, das schon zu ausgedehnter Metastasierung und schließlich zum Tode geführt hat. Die Krebswucherungen finden sich (siehe Abb. 1) am Rande eines dreimarkstückgroßen chronischen Ulcus, dessen Grund vollkommen frei von epithelialen Wucherungen ist. Die Ausdehnung des Carcinoms durch Apposition durch Umwandlung der angrenzenden Schleimhaut ist noch nicht zu Ende;

es ist als möglich zuzugeben, daß ein Teil der carcinomatös degenerierten Schleimhaut am Rande des Ulcus sekundär abgestoßen wurde. Trotzdem kann man sich auch in diesem Falle nicht gut vorstellen, daß in einem Carcinoma partim adenomatosum partim solidum ein chronisches Ulcus entstanden wäre, ohne daß bei der sicher längere Zeit in Anspruch nehmenden Bildung des callösen Bindegewebes Krebszapfen in dieses eingewuchert wären. In Fall 2 (Abb. 2a und b) liegt ein ausgedehntes fast handtellergroßes callöses Ulcus vor, dessen Ränder von einem kleinzelligen scirrhösen Krebs infiltriert sind. Die Wucherungen dringen hier auch in den Geschwürsgrund ein, doch bleibt der größere zentral gelegene Teil des Grundes vollkommen frei von Krebs. Auf Abb. 2a sind die krebsig infiltrierten Randpartien des Geschwürsgrundes mehr längs getroffen und sehen deshalb so breit aus. Die Muskelränder verhalten sich typisch. Also kann auch hier wohl als sicher angenommen werden, daß das Ulcus zuerst da war, denn ein Ulcus von diesem Ausmaße braucht zu seiner Entwicklung sicher sehr lange Zeit. Außerdem ist zu bedenken, daß ein Scirrhus nur sehr schwer zur Ulceration neigt; auch das Verhalten der Muskulatur bei scirrhöser primärer Krebsbildung wäre wohl ein anderes. In Fall 3 (siehe Abb. 3) handelt es sich ebenfalls um ein scirrhöses Carcinom. Hier sind nun beide Geschwürsränder und der gesamte Geschwürsgrund von Krebswucherungen durchsetzt, so daß der Gedanke an eine sekundäre Ulceration in Betracht gezogen werden muß. Der Defekt in der Muskulatur, die steil aufgerichteten und scharf gegen den Geschwürsgrund abschneidenden Muskelränder, die nur ganz gering von Krebs infiltriert sind, sind aber besonders bemerkenswert. Bei einer sekundären Ulceration des Krebses wäre es wohl zu einer stärkeren Infiltration der Muskulatur gekommen, und diese würde nicht so kompakt und scharf gegen den Grund abschneiden. Daß der Geschwürsgrund überall von Krebszapfen durchsetzt ist, kann nicht als sicherer Beweis für den primären Charakter des Krebses angesehen werden, da das Carcinom, wie *Aschoff* neuerdings in seinem Lehrbuch ausführt, den narbigen Geschwürsboden sogar auffallend schnell durchwuchert.

Aus den vorliegenden 5 Fällen läßt sich über die Häufigkeit des Vorkommens von primären Ulcuscarcinomen nur sagen, daß die maligne Entartung von chronischen Magengeschwüren anscheinend nicht allzuselten vorkommt. Im Jahre 1932, in dem auf das Verhalten des Carcinoms zum Ulcus ganz besonders geachtet wurde, kamen die genannten 5 Fälle von primären Ulcuscarcinomen zur Beobachtung. Im ganzen wurden 17 Magencarcinome bei Sektionen und 12 an aus der Chirurgischen Klinik eingesandten Magenresektionspräparaten gefunden. 17,2% aller Magencarcinome waren also nach der gen. Berechnung durch maligne Entartung eines chronischen Geschwürs entstanden.

Dieser Prozentsatz kann wohl kaum verallgemeinert werden; einerseits gelangen nicht alle Magencarcinome zur Sektion, andererseits kann ein beginnendes Ulcuscarcinom leicht übersehen werden: der Krebs kann noch sehr klein sein, und nicht bei jedem callösen Ulcus kann der ganze Rand in Serienschnitten genau untersucht werden. Die nach den vorliegenden Fällen gefundene Häufigkeit des Carcinoms deckt sich etwa mit der Ansicht *Orators*. Die Skepsis *Strohmeyers*, der auf dem Standpunkt steht, daß nur ganz ausnahmsweise der Krebs als Folge eines chronischen Ulcus entstehen könne, ist wohl auch durch die vorliegenden Fälle widerlegt.

Das Ergebnis *Orators* über die vorwiegende Lokalisation der primären Ulcuscarcinome, daß besonders die präpylorischen callösen Ulcera maligne entarten, wird durch das vorliegende Material bestätigt, denn alle gefundenen Ulcuscarcinome waren im Antrum des Magens gelegen.

Welche Art des Carcinoms vorwiegend auf dem Boden chronischer Ulcera entsteht, läßt sich nicht einheitlich beantworten. Unter den vorliegenden Fällen handelt es sich 2mal um scirrhöse Carcinome, je 1mal um Gallertkrebs, Adenocarcinom und Carcinoma simplex. Man kann wohl aus der Art des Carcinoms kaum einen Schluß auf die primäre oder sekundäre Entstehung des Krebses ziehen.

Über das Vorkommen bei beiden Geschlechtern läßt sich aus diesen Fällen, in denen nur Männer betroffen waren, sagen, daß anscheinend das männliche Geschlecht bevorzugt ist.

Auch das Alter der einzelnen Patienten zeigt kein gleichartiges Verhalten. In 2 Fällen sehen wir ein für den Krebs ziemlich frühes Alter, nämlich 38 und 39 Jahre. In den 3 anderen Fällen ist das Alter höher, 49, 56 und 62 Jahre.

Metastasen sind in 2 Fällen beobachtet worden. Bei Fall 1, dem Carcinoma partim adenomatosum partim solidum bestand eine ausgedehnte Metastasierung auf dem Lymph- und dem Blutwege, in Fall 3, in dem Scirrhus vorlag, hatte sich eine ausgedehnte Peritonitis und Pleuritis carcinomatosa angeschlossen.

Eine erbliche Disposition läßt sich nur in 1 Falle nachweisen, in dem die Mutter an Magenkrebs gestorben ist. In einem 2. Falle ist der Vater an einer Magenblutung gestorben. Bei den übrigen Fällen läßt sich aus der Anamnese nichts erheben.

Aus den vorliegenden 5 Fällen läßt sich folgendes kurz zusammenfassen:

1. In allen Fällen ist in dem Magensaft die freie Salzsäure in normaler Menge oder etwas erhöht vorhanden. Dieses läßt wohl auf eine ziemlich intakte Schleimhaut im Fundus des Magens schließen.

2. In allen Fällen verhält sich die Muskulatur und der Geschwürsgrund typisch für ein chronisches callöses Ulcus.

3. Die Art des Krebses läßt keinen Rückschluß auf seine primäre oder sekundäre Entstehung zu.

4. Vorwiegend die im Gebiete des Antrums liegenden chronischen callösen Ulcera scheinen maligne zu degenerieren.

5. Die Häufigkeit des Vorkommens scheint mit 10—15% aller Magenkrebse nicht zu hoch gegriffen zu sein.

Literaturverzeichnis.

[1] *Versé*, Über die Entstehung von Carcinomen aus altem Ulcus ventriculi und bei Polyposis ventriculi Verh. XII. Tagung Dtsch. path. Ges. Leipzig 1909. — [2] *Hauser, G.*, Münch. med. Wschr. **1910**, Nr 23. — [3] *Konjetzny, G. E.*, Bruns' Beitr. **85**, H. 2 — Dtsch. med. Wschr. **46** (1920). — [4] *Henke, F.*, Primäres und sekundäres Ulcuscarcinom im Magen. XVII. Tagung Dtsch. path. Ges. München 1914. — [5] *v. Bomhard, H.*, Münch. med. Wschr. **1920**, Nr 51. — [6] *Peyser, F.*, Dtsch. Z. Chir. **168** (1922). — [7] *Moskowicz, L.*, Virchows Arch. **253** (1924). — [8] *Stoerk, O.*, Wien. klin. Wschr. **1925**, Nr 13. — [9] *Orator, V.*, Wien. klin. Wschr. **1925**, Nr 16 — Virchows Arch. **256**, H. 1 (1925). — [10] *Sternberg*, Zur Frage des Ulcuscarcinoms. XX. Tagung Dtsch. path. Ges. Würzburg 1925. — [11] *Borchardt, H.*, Virchows Arch. **275** (1930). — [12] *Puchert, H.*, Virchows Arch. **280** (1931). — [13] *Strohmeyer, F.*, Beitr. path. Anat. **54** (1912). — [14] *Aschoff, L.*, Pathologische Anatomie. **2**, 743—766 (1928). — [15] *Henke-Lubarsch*, Handbuch der speziellen pathologischen Anatomie und Histologie. **4**, 1. u. 2. Teil.

Zum Schluss möchte ich nicht versäumen meinem verehrten Lehrer Herrn Prof. Dr. Gg. Herzog für die Stellung des Themas sowie die gütige Überlassung des Materials meinen herzlichsten Dank auszusprechen.

Lebenslauf.

Ich, August Rothmann, Sohn des Landwirts Karl Rothmann und seiner Ehefrau Pauline Rothmann, geb. Hahn wurde am 13. Januar 1906 zu Üttingshof bei Bad Mergentheim geboren. Von Ostern 1912 bis Ostern 1924 besuchte ich das Realgymnasium zu Darmstadt. Dort legte ich Ostern 1924 die Reifeprüfung ab. Vom S. S. 1924 bis W. S. 1925/26 studierte ich an der Technischen Hochschule zu Darmstadt, im S. S. 1926 und W. S. 1926/27 an der Universität Giessen Naturwissenschaften. Vom S. S. 1927 ab in Giessen Medizin. Von meiner naturwissenschaftlichen Studienzeit wurden mir zwei Semester auf das Studium der Medizin angerechnet. Am 1. 3. 1929 bestand ich in Giessen das Medizinische Vorexamen. Das S. S. 1928 und das W. S. 1929/30 verbrachte ich in Frankfurt a. M. Vom S. S. 1930 bis S. S. 1931 studierte ich in Giessen. Am 30. 12. 1931 bestand ich das medizinische Staatsexamen an der Universität Giessen. Vom 31. 12. 1931 bis 30. 8. 1932 war ich als Medizinalpraktikant an dem Pathologischen Institut zu Giessen, vom 31. 8. 1932 bis 30. 12. 1932 an der Medizinischen Klinik zu Giessen tätig. Am 1. 1. 1933 erhielt ich meine Approbation als Arzt.